PATOLOGIAS TESTICULARES

Degeneração testicular:
É a destruição dos tecidos do testículo, causada principalmente por estresse, (mudança de ambiente, como o estresse causado por exposições, barulho excessivos, stress nutricional), mas também por medicamentos como: hormônios e corticóides, alimentação em excesso ou escasses.
O animal apresenta libido, cobrem normalmente as fêmeas, porém estas começam a repetir cio, devido a não fertilização das mesmas, pela diminuição, mal formação ou ausência de espermatozóides.

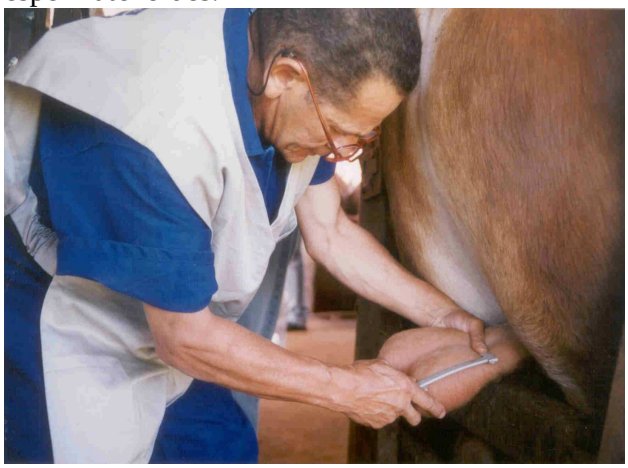

Foto: Dr. Eudes Esteves do Nascimento

No exame físico do testículo, ele deixa de ter consistência fibro-elástica, ficando flácido, e dependendo do grau da enfermidade, apresenta aspecto de esponja. A variação do grau de comprometimento, é proporcional ao tempo de cura (podendo ser meses ou até ano).
Levemente flácido: normalmente é devido a processos estressantes ou início de enfermidade, sendo a cura de fácil resolução.
Flácido: a cura é bem mais demorada.
Muito Flácido: processos crônicos e normalmente se perde o animal para reprodução.

No espermograma, se observa um volume normal do ejaculado, no entanto, a porcentagem de espermatozoídes vivos é reduzido (quanto mais grave a degeneração, menor será a porcentagem de espermatozóides vivos); vigor diminuído e concentração normal (até um pouco diminuído).

Tratamento:
Primeiro, suprime-se a fonte causadora. Depois, fornecer Pró-Vitamina A, utilizando fontes como: feno de alfafa, abóbora, cenoura. Pode fornecer também de 30-50 mil UI (unidades internacionais) de vitamina A em pó. Ajustar a quantidade de ração fornecida, aumentar o fotoperiodo (baia com luz acesa, quando o animal for de baia). Aplicar 2 ml de GnRh, 1x/semana ,6-8 semanas.

Quanto mais grave o problema, maior o tempo de tratamento, realizando exames periódicos, até recuperação no espermograma.

- Não esquecer que o espermatozóide demora 60 dias para ser liberado, e o espermograma deverá cumprir este prazo.
- O ejaculado vai melhorando lentamente, reduzindo as alterações morfológicas.
- O indivíduo com degeneração do tipo flácido ou levemente flácido tem cura total ou quase total.
- Se o animal for muito estressado, pode retornar o processo.
- O animal pode apresentar nos casos crônicos, um fibrosamento dos testículos e isso irá acarretar uma diminuição da circunferência escrotal. Se isso acontecer, deve-se eliminar o animal para a reprodução.
- Na fibrose o animal ira apresentar uma diminuição na concentração espermática.

Hipoplasia Testicular: Pode ser congênita ou adquirida , uni ou bilateral e, parcial ou total. Em animais normais, os dois testículos são praticamente do mesmo tamanho.

Os fatores externos que poderiam provocar a hipoplasia são: distúrbios hormonais, deficiências vitamínicas, toxinas, metais pesados (como cádmio) contidos em sal mineral, doenças ocorridas durante a vida intra-uterina e a subnutrição, principalmente no período púbere.

- **Hipoplasia unilateral parcial:** 1/3 do testículo está hipoplásico, isso corresponde uma diminuição de 1,5 à 2 cm menor que o outro.

- **Hipoplasia bilateral parcial:** os dois testículos estão diminuídos, acarretando em menor circunferência escrotal , ou seja, está com a média inferior ao da raça.

- **Hipoplasia total unilateral:** um testículo é extremamente menor que o normal.

- **Hipoplasia total bilateral:** os dois testículos são diminutos e o animal é estéril.

A mais grave é a unilateral parcial, pois não muito perceptível e o animal passa o problema aos filhos (quando a causa é hereditária).

Apesar das melhorias nas condições de manejo e nutrição, o uso de animais hipoplásicos para reprodução, pode estar contribuindo para disseminação do problema no Brasil, com uma incidência de cerca de 5%. Como há sempre a suspeita de origem hereditária, os animais devem ser afastados da reprodução.

Orquite - A inflamação do testículo é chamada de "orquite". É causada principalmente por traumatismo e agentes infecciosos.
Geralmente a infecção se inicia por via hematógena (pela corrente sangüínea) e, em alguns casos, através de feridas nos testículos. Os sinais clínicos são aumento de temperatura, sensibilidade à palpação e edema (inchaço) na fase aguda. Podem também ser notadas aderências com estruturas anexas e alteração da forma e consistência. O aumento de temperatura e a congestão, interferem na circulação, levando à isquemia (falta de sangue e consequentemente, oxigenação dos testículos), levando a degeneração testicular. A degeneração ocorre rapidamente porém, a recuperação, quando ocorre, é bastante lenta. O sêmen pode apresentar diminuição do número e motilidade dos espermatozóides.
O animal pode relutar em andar, recusa a cobertura e assume um andar tenso, principalmente nos casos de peritonite associada. O tratamento deve ser feito até o desaparecimento das células inflamatórias do sêmen. Em casos de orquite unilateral, pode-se optar por uma orquiectomia unilateral. A tetraciclina é um dos antibióticos de eleição.

Diagnóstico - A orquite, que também altera a consistência, pode provocar aderências, com evolução diferente das outras patologias testiculares. O espermograma é mais eficiente que a palpação para se obter o diagnóstico mais preciso; nas orquites iremos encontrar células de processo inflamatório.

Pedro Nunes - Médico Veterinário