FISIOLOGIA REPRODUTIVA DO MACHO BOVINO

O sistema reprodutivo masculino é constituído de diversos órgãos peculiares que atuam em conjunto para produzir espermatozóides e liberá- los no sistema reprodutor da fêmea . Os órgãos genitais consistem em dois testículos (cada qual suspenso dentro da bolsa escrotal por um cordão espermático e pelo músculo cremaster externo); dois epidídimos; dois ductos deferentes; glândulas sexuais acessórias; e o pênis.
O escroto, junto com os músculos cremasteres e a anatomia vascular das artérias e veias testiculares, tem como função a proteção e a regulação da temperatura dos testículos.

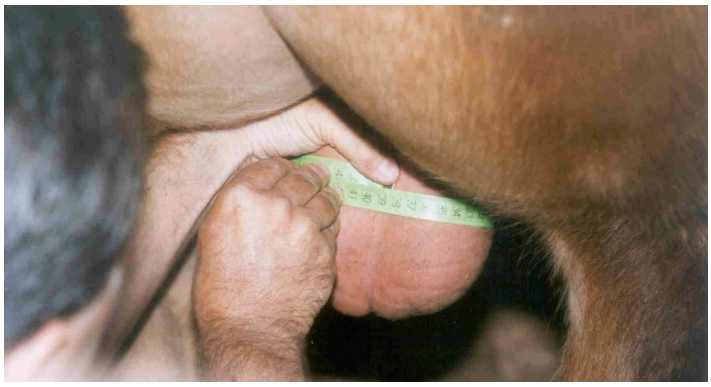

Testículo
É o órgão mais importante do sistema reprodutor masculino e que possui duas funções primordiais: a produção de espermatozóides, e do hormônio sexual masculino, (testosterona e outros hormônios como progesterona, estrógeno e colesterol).
Estas duas funções ocorrem nos túbulos seminíferos, que alcançam cerca 2.000 metros de comprimento (quando desenovelado) e produzem 20.000 espermatozóides por segundo, e nas células intersticiais, ou nas células de Leydig, que constituem cerca de 7% do volume testicular, e são dependentes dos hormônios gonadotróficos, ICSH ou LH (hormônio luteinizante) e FSH (hormônio folículo estimulante), liberados pela adenohipófise (que se localiza na base do cérebro).

Epidídimo
O epidídimo não é apenas um conduto para os espermatozóides, mas também proporciona um ambiente especial para que estes se amadureçam e adquiram capacidade de fertilização.
O epidídimo é constituído de cabeça, corpo e cauda. Nos dois primeiros ocorrem o transporte e a maturação dos espermatozóides. A cauda tem a função de reservar os espermatozóides. A passagem do espermatozóide através do epidídimo dura cerca de 10 dias no bovino.
Na cabeça do epidídimo estão localizados cerca de 36% dos espermatozóides e, no corpo, cerca de 18%. A cauda do epidídimo tem a capacidade de armazenar cerca de 45% até 70% dos espermatozóides, produzidos diariamente, que aí permanecem até serem ejaculados.
Os que não forem ejaculados serão reabsorvidos e excretados periodicamente através da urina. Em animais que ejaculam diariamente, o tempo de permanência dos espermatozóides na cauda do epidídimo é menor e a quantidade que fica em reserva chega a 25% da produção diária.

Glândulas vesiculares, prostática e bulbo-uretral

As glândulas acessórias contribuem para variação do ejaculado entre as espécies sendo responsável pela diferença na concentração, no volume e na característica do ejaculado.São estruturas localizadas na pélvis. As glândulas vesiculares são lobuladas e variam de 8 a 10 cm de diâmetro no touro jovem a até 15 cm no adulto. Nestas estruturas é produzido o plasma seminal que atua como veículo para conduzir os espermatozóides do trato reprodutivo masculino para o feminino. O plasma seminal é o maior responsável pelo volume do ejaculado em bovino, visto que o volume produzido pelo esperma é relativamente pequeno em relação ao total do ejaculado.

Pênis, prepúcio e óstio prepucial

O pênis é o órgão copulador , formado por uma porção denominada corpo, pelo músculo retrator e pela glande. A glande, na fase pré-púbere, acha-se aderida ao prepúcio, por um ligamento que desaparece antes da puberdade.O prepúcio constitui-se de partes externa e interna que se acham ligadas ao pênis, contendo glândulas para lubrificação. O prepúcio pode ser curto (normal) ou penduloso, forma

freqüentemente observada nos zebuínos.O óstio prepucial é a abertura através da qual ocorre a exteriorização normal do pênis, não devendo existir qualquer fibrose que a dificulte ou provoque a retenção do pênis .

Curiosidades:

- A espermatogênese tem duração de 61 dias, desde a célula primordial até sua maturação (espermatozóide).
- A produção normal de espermatozódeis depende de fatores ambientais, (luminosidade, temperatura e stress), nutricionais e genéticos.
- Não adianta dar testosterona para o animal sem libido. Na verdade, essa testosterona exógena faz com que ocorra degeneração testicular. Alem disso, normalmente o problema é genético, se o animal for forçado a cruzar passará as gerações seguintes.
- Puberdade não significa maturidade sexual. Alguns animais iniciam sua primeira produção de espermatozóides ainda jovens (na raça Limousin ocorre por volta dos 9 aos 12 meses, dependendo do manejo utilizado). Porém não podemos dizer que estes animais estão maduros sexualmente, pois eles ainda não estão na sua normalidade de produção espermática, e as vezes não apresentam estrutura corporal para efetuar a cópula completa .
- Portanto, há de se avaliar muito bem um reprodutor, antes de colocá-lo no trabalho de reprodução. Um reprodutor jovem Limousin, por exemplo, aos 16 meses de idade, normalmente tem peso e estrutura para cobrir uma fêmea; porém invariavelmente, não podemos considerá-lo como um touro maduro; para soltá-lo na vacada tem que ser muito bem analisado, e quando isso ocorrer tem que ter um melhor acompanhamento.

Pedro Nunes
Médico Veterinário

FIGURAS E GRÁFICOS

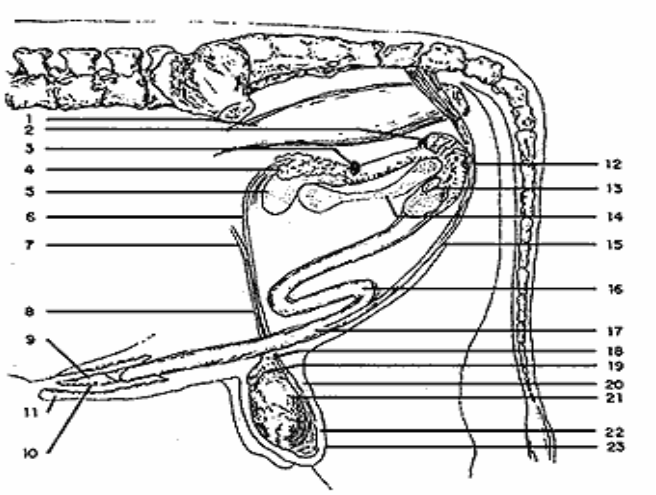

1	Reto	2	Glândula bulbo-uretral	3	Glândula prostática
4	Glândula vesicular	5	Bexiga	6	Duto deferente
7	Anel inguinal	8	Anel inguinal	9	Glande
10	Cavidade prepucial	11	Prepúcio (pele)	12	Músculo bulbo cavernosa
13	Pênis (uretra)	14	Pélvis	15	Músculo retrator do pênis
16	Flexura sigrróide do pênis	17	Corpo da pênis	18	Plexo pampiniforme
19	Epidídimo	20	Músculo cremaster	21	Testículo
22	Túnica dartos	23	Escroto		

FIG. 1. Aparelho reprodutor do macho bovino.
Fonte: Larson (1980).

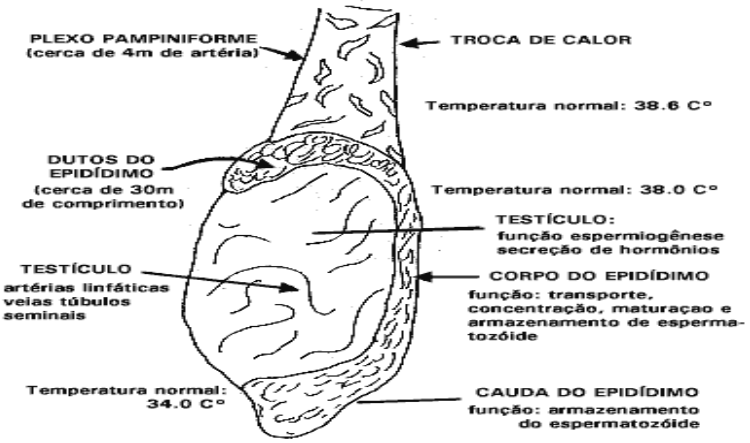

FIG. 2. Testículo
Fonte: Grandage (1974) e Silva & Nunes (1983). Dados não publicados.

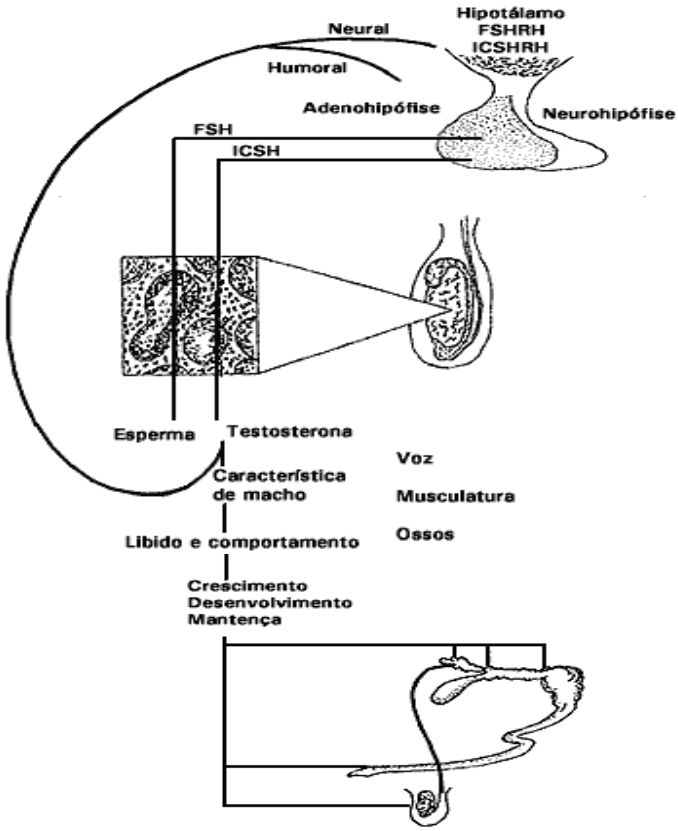

FIG. 3. Hormônio masculino e suas relações
Fonte: Sorensen (1979).

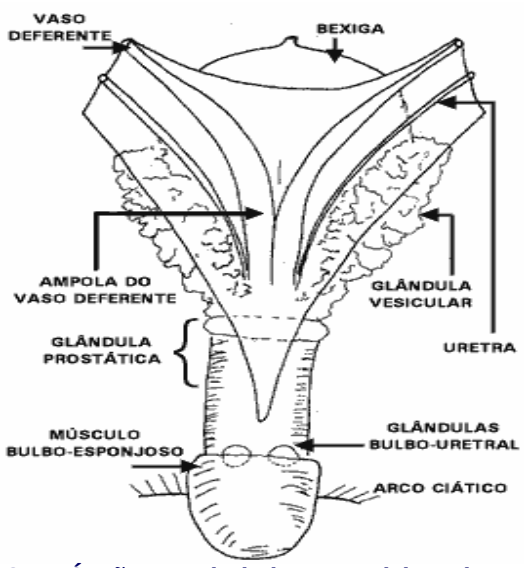

FIG.4 . Órgãos genitais internos (vista dorsal).
Fonte: Grandage (1974).

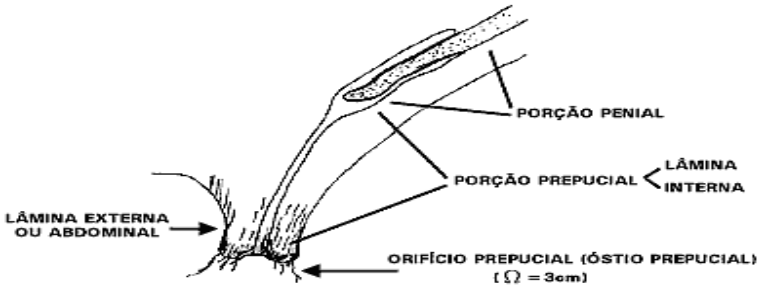

FIG. 5. Prepúcio
Fonte: Bellenger (1971)

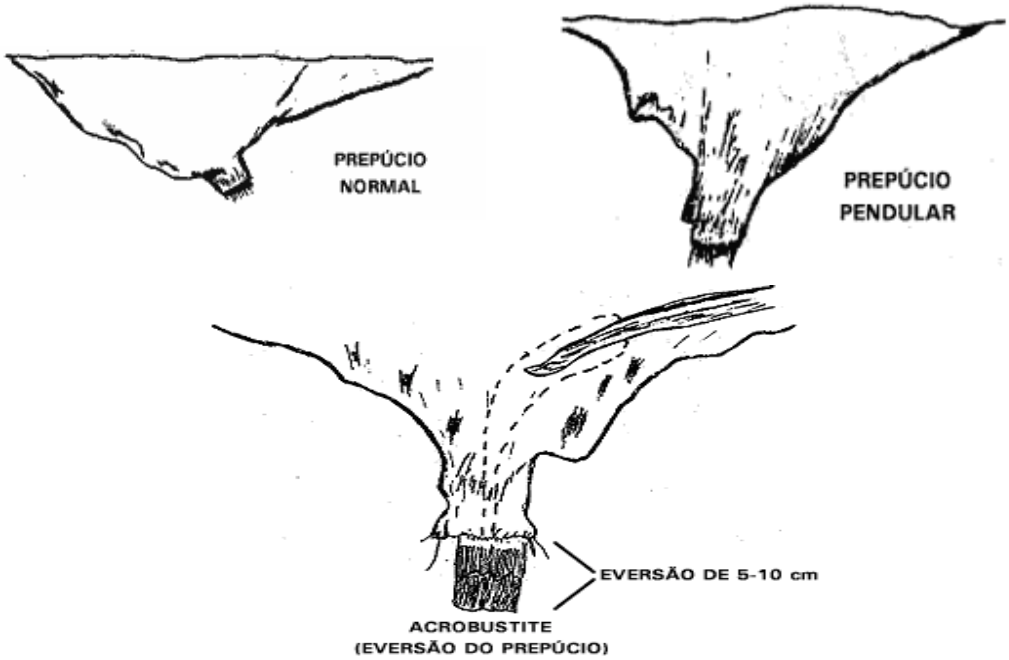

Fig. 6. Formas e anormalidades de prepúcio.

FIG. 8. Local de fratura.
Fonte: Ashdown & Pearson (1973).

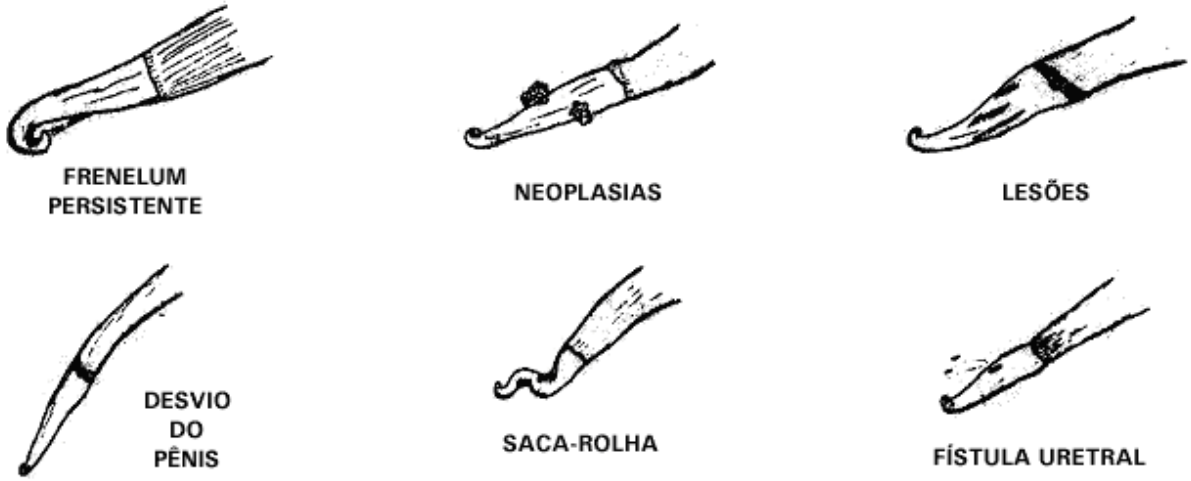

FIG. 9. Anormalidades do pênis
Fonte: Ashdown (1962), Ashdown & Pearson (1973), Sorensen (1979).

1 - SACO ESCROTAL:
Defeitos
Torção
Parasitas
Pigmentação

2 - CORDÃO ESPERMÁTICO:
Simetria
Elasticidade

5 - TESTÍCULO:
Tamanho
Simetria
Forma
Largura
Consistência
Mobilidade
Sensibilidade
Calor

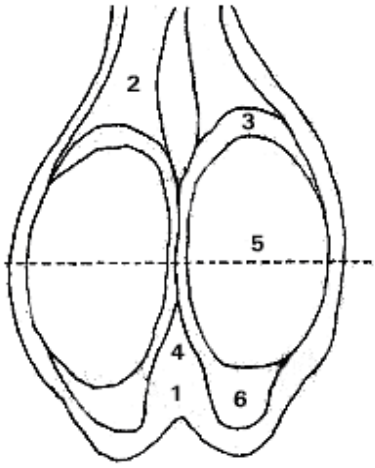

3 - CABEÇA DO EPIDÍDIMO:
Simetria
Consistência

4 - CORPO DO EPIDÍDIMO:
Simetria
Consistência

6 - CAUDA DO EPIDÍDIMO:
Tamanho
Simetria
Forma
Consistência
Mobilidade
Sensibilidade
Temperativo

FIG. 10. Estrutura dos testículos, saco escrotal e esquema de exame. Fonte: Grove (1975).

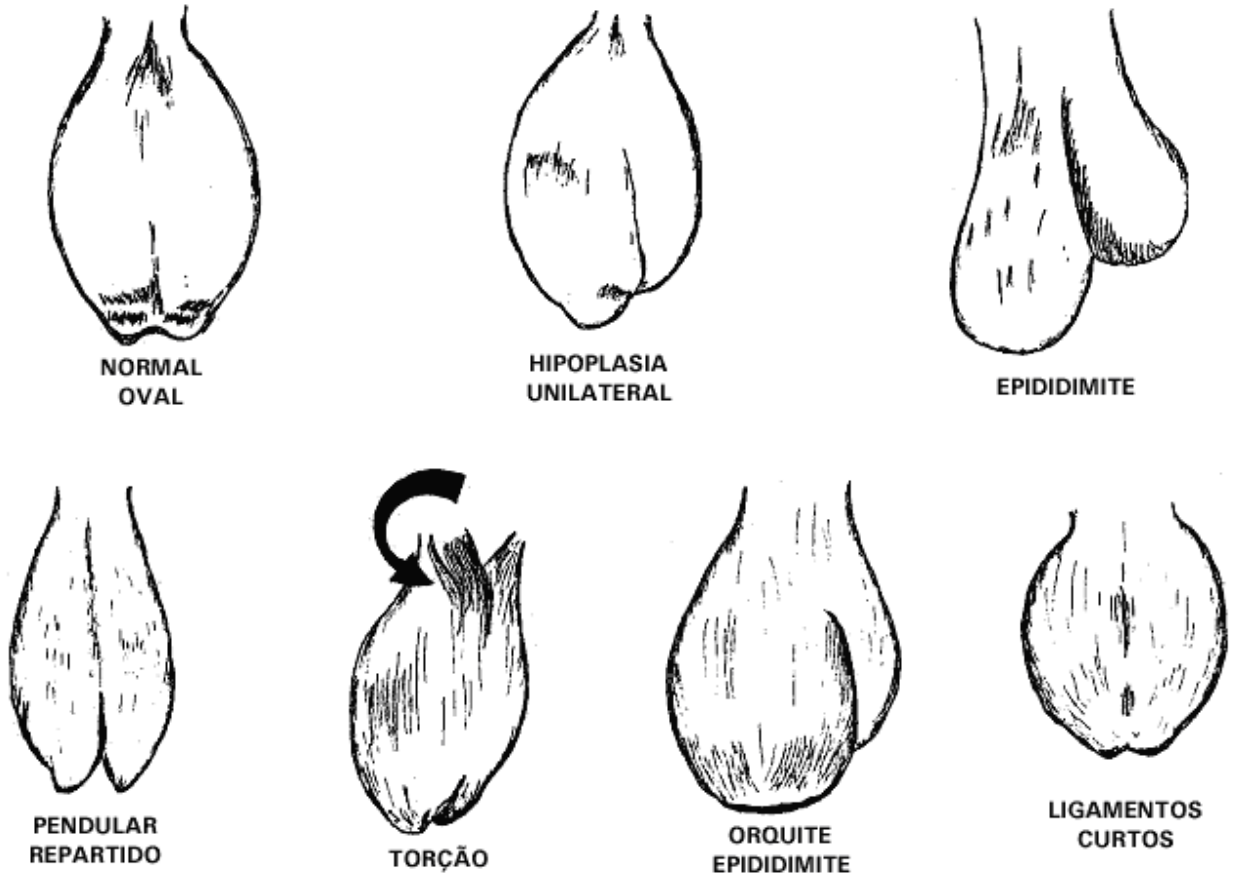

FIG. 11. Formas e anormalidades da bolsa escrotal e testículos.

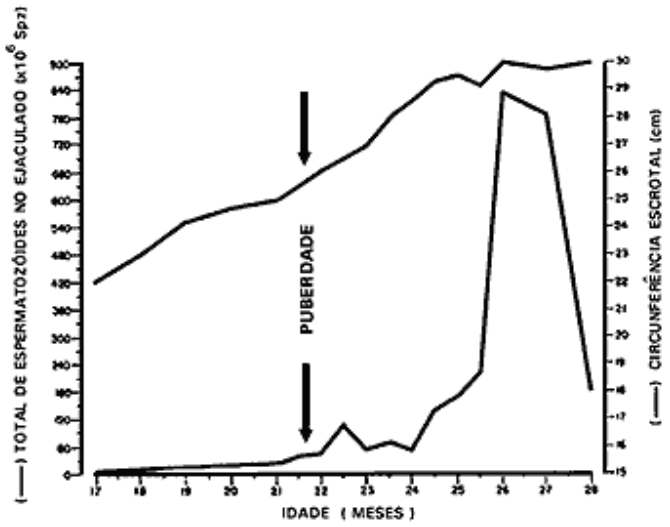

FIG. 12. Relação entre total de espermatozóides no ejaculado (x 10^6 Spz), circunferência escrotal (cm) e idade em meses de reprodutores da raça Nelore criados em *Brachiaria brizantha* no Brasil Central.
Fonte: Silva & Dode (1987). Dados não publicados do Projeto Fertilidade de Touros em Monta Natural.

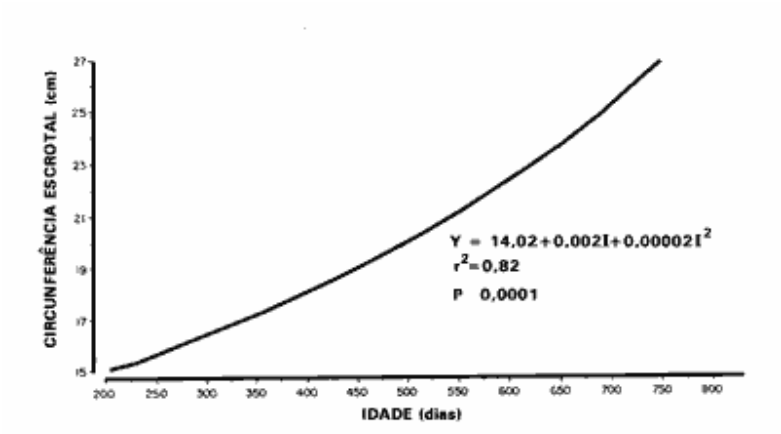

FIG. 13. Relação entre a circunferência escrotal e idade de machos da raça Nelore avaliados de 200 até 750 dias de idade.
Fonte: Silva et al. (1988).

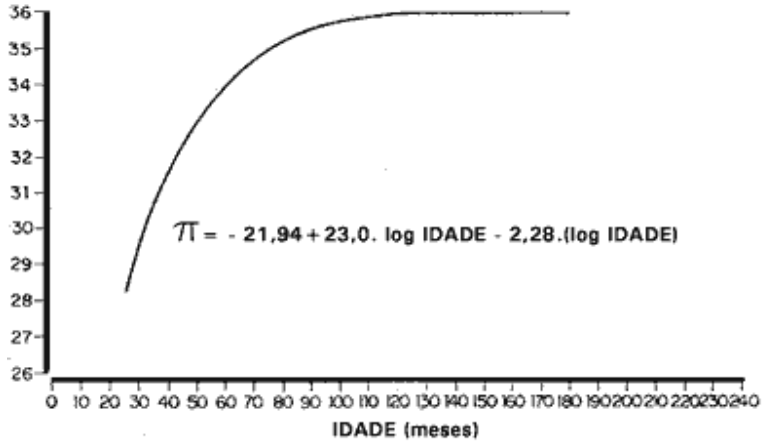

FIG. 14. Relação entre idade e circunferência escrotal em 1.528 reprodutores da raça Nelore criados em regime extensivo.
Fonte: Maciel et al. (1987).

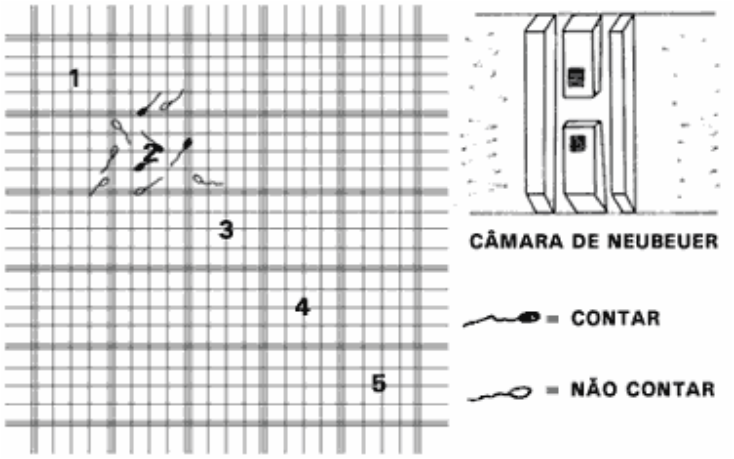

FIG. 15. Esquema para contagem de espermatozóides em câmara de Neubeuer.

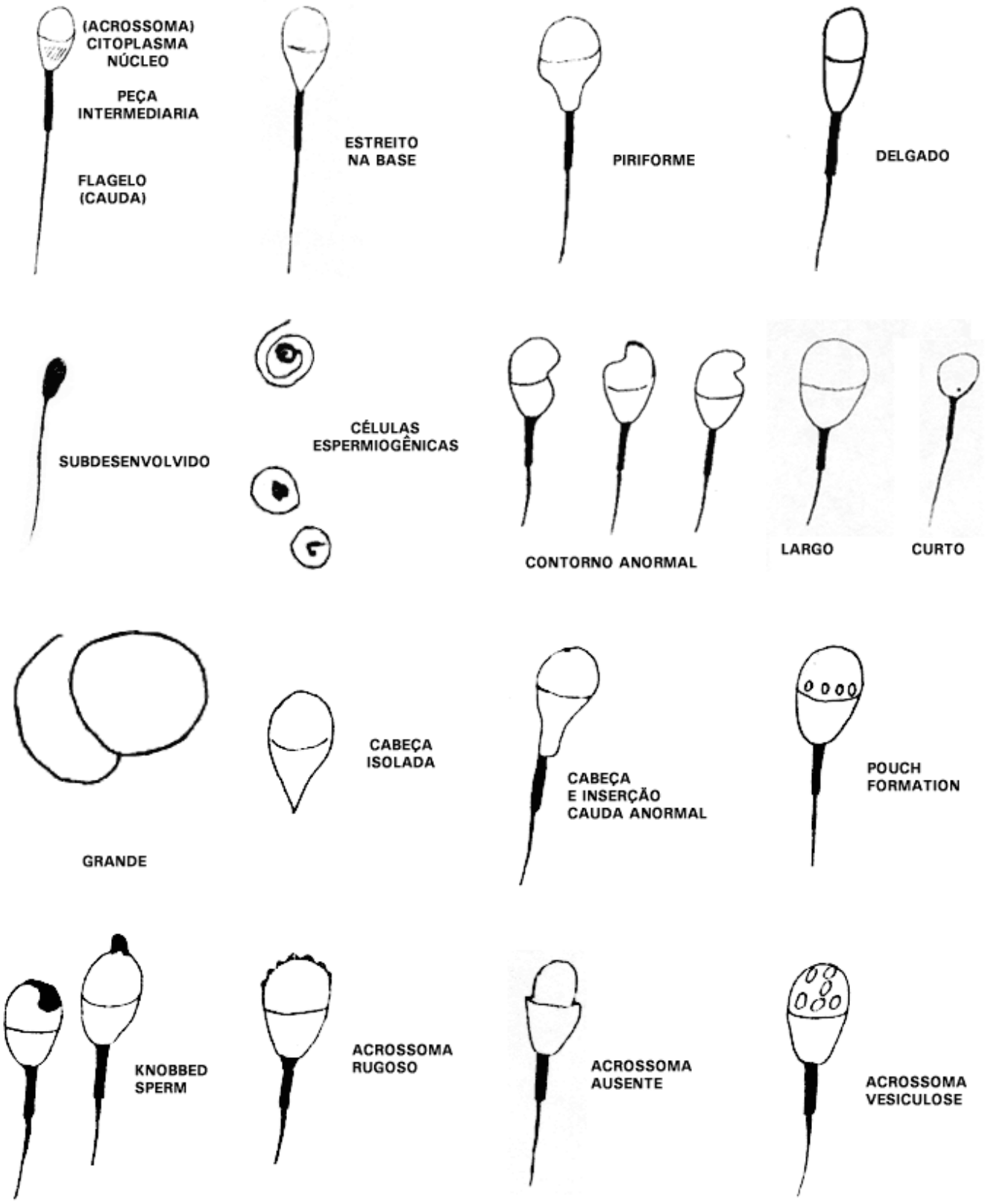
(ACROSSOMA)
CITOPLASMA
NÚCLEO
PEÇA
INTERMEDIARIA
FLAGELO
(CAUDA)
ESTREITO
NA BASE
PIRIFORME
DELGADO
SUBDESENVOLVIDO
CÉLULAS
ESPERMIOGÊNICAS
CONTORNO ANORMAL
LARGO
CURTO
GRANDE
CABEÇA
ISOLADA
CABEÇA
E INSERÇÃO
CAUDA ANORMAL
POUCH
FORMATION
KNOBBED
SPERM
ACROSSOMA
RUGOSO
ACROSSOMA
AUSENTE
ACROSSOMA
VESICULOSE

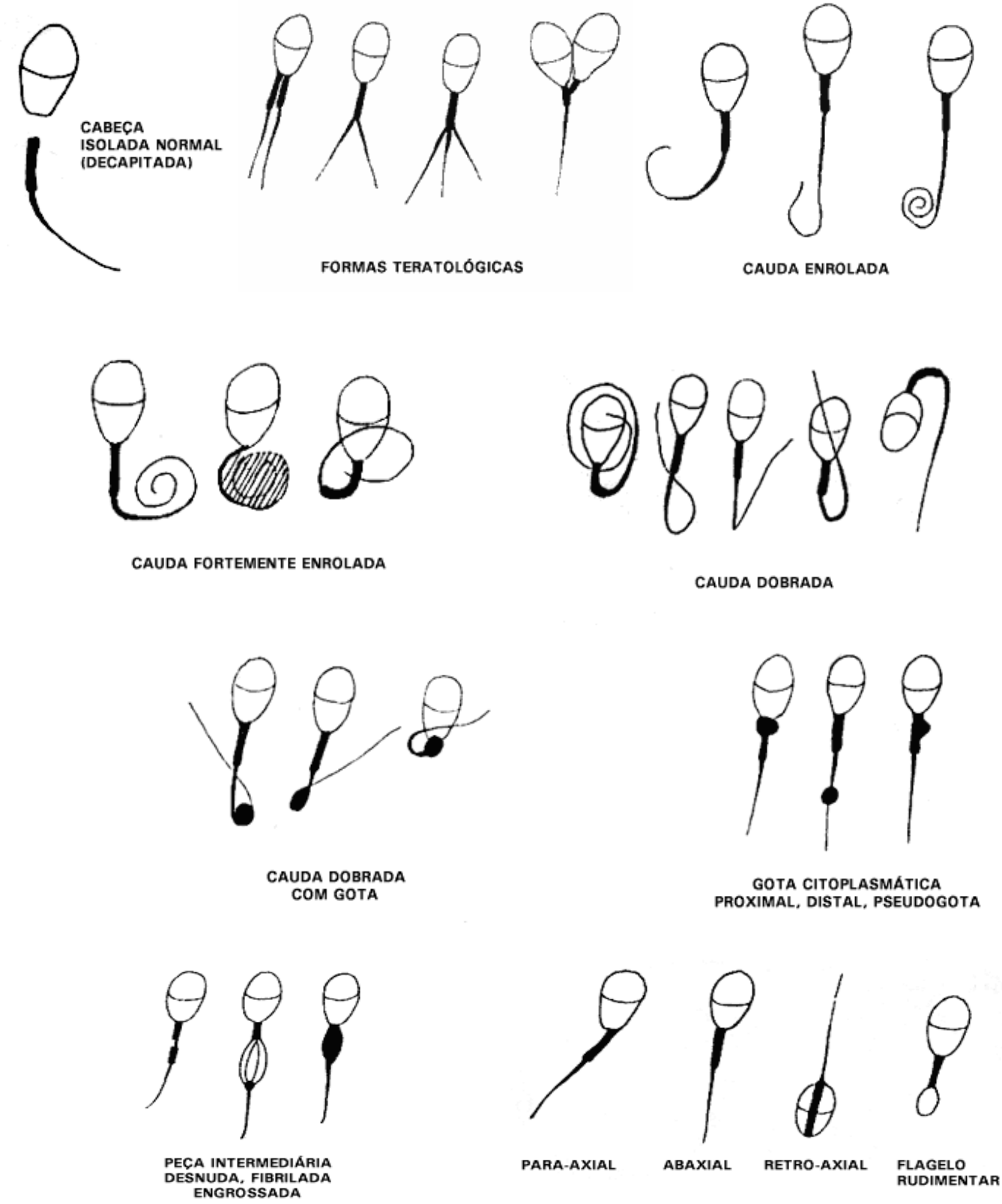

FIG. 16. Morfologia normal e anormal de espermatozóide bovino

Fonte: Imagens - Embrapa Gado de Corte